

La Ozonoterapia en el tratamiento de las úlceras crónicas de las extremidades inferiores

G. Rovira Dupláa* - N. Galindo Planas**

* Unidad de Ozonoterapia. ** Servicio de Cirugía Vascular
Clínica Quirón. Barcelona
(España)

RESUMEN

La terapia actual en el tratamiento de las úlceras de etiología venosa debe ir encaminada en primer lugar a la prevención de su aparición. Si las medidas profilácticas, conservadoras y/o intervencionistas fallan es entonces cuando debemos plantearnos las diferentes formas terapéuticas encaminadas a su curación. La solución quirúrgica mediante injertos cutáneos, aparte de ser muy traumática para el paciente, suele dejarse para aquellos casos de úlceras muy extensas, siendo imprescindible para el buen resultado de la intervención un desbridamiento importante de la lesión y la eliminación del estasis venoso. Por tanto, después de la realización de este estudio nos parece importante señalar la eficacia de la ozonoterapia como alternativa válida en el tratamiento médico actual de las úlceras flebostáticas.

SUMMARY

The satisfactory outcomes from the treatment with ozonotherapy of phlebostatic ulcers located at lower limbs are noted, and this method is expoused like an alternative to conventional technics.

Introducción

Los enfermos afectados de úlceras crónicas e inveteradas, de etiología flebostática, en las extremidades inferiores continúan representando un amplio porcentaje de los pacientes de larga estancia hospitalaria, constituyendo por tanto una problemática sanitaria aún por resolver. La proliferación de tratamientos encaminados a la curación de este tipo de lesiones dérmicas demuestra de forma clara que no se ha encontrado, hasta la fecha, un tratamiento totalmente efectivo contra este tipo de patología. En noviembre de 1987 se

inició en la Unidad de Ozonoterapia de la Clínica Quirón un estudio para evaluar los resultados del tratamiento de estas afecciones con Ozono médico aplicado de forma tópica.

El Ozono es un gas cuya molécula está formada por tres átomos de oxígeno. El Ozono médico, que es en realidad una mezcla de un 5% de Ozono como máximo y un 95% de Oxígeno, fue usado por primera vez durante la Primera Guerra Mundial para la limpieza y desinfección de heridas (1). Sin embargo, debido a su carácter agresivo y corrosivo, especialmente cuando se ponía en

contacto con ciertos materiales tales como goma, hizo imposible su utilización y expansión dentro del ámbito médico (2). No fue hasta la aparición de los plásticos duros que fue posible la creación de generadores de Ozono para uso médico que permiten la dosificación exacta de las mezclas de Ozono/Oxígeno. Mediante una descarga eléctrica de 4000 V dentro de un tubo cargado con oxígeno puro se produce la escisión de las moléculas de Oxígeno. La combinación de una molécula de Oxígeno con un átomo de Oxígeno es lo que dará lugar a la formación del Ozono. La capacidad desinfectante y antiséptica de este gas, debida principalmente a su elevado potencial de oxidación ($E_0=2,07V$) (3) y su efecto inductor de la granulación, favorecido además por las diversas formas de aplicación, hacen del mismo una forma de terapia eficaz en el tratamiento del *Ulcus cruris venosum*.

El objetivo del presente trabajo es valorar la eficacia de la ozonoterapia aplicada de forma tópica en el tratamiento ambulatorio de pacientes con úlceras secundarias a insuficiencia venosa crónica.

Material y métodos

Fueron estudiados un total de 34 pacientes de ambos sexos afectados de *ulcus cruris venosum* (10 varones, 24 mujeres). De ellos 18 refieren episodios de flebitis con anterioridad y 15 han sido sometidos previamente a safenectomía (8 varones, 7 muje-

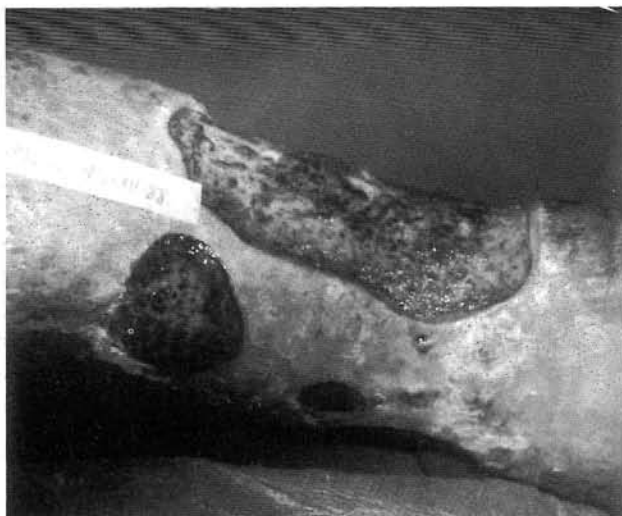

Fig. 1 - D.M.S. 74 a. Múltiples lesiones ulcerosas aparecidas hace siete meses en región antero-lateral de la pierna izquierda. Se inicia ozonoterapia tópica.

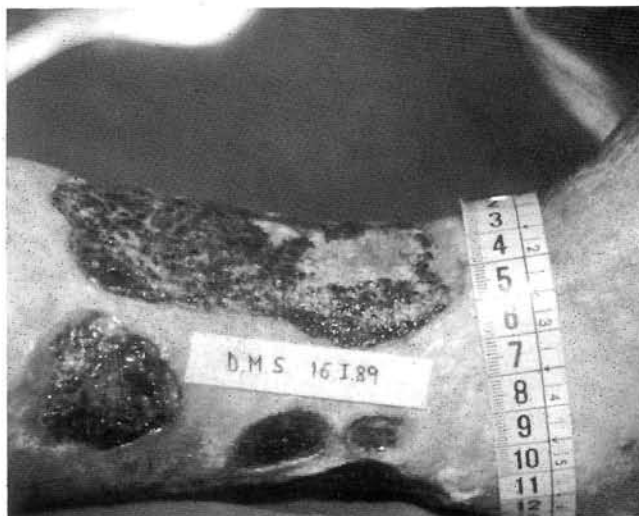

Fig. 2 - Aspecto de las lesiones tras nueve sesiones de ozonoterapia tópica.

res). En 4 pacientes la afección era bilateral y en 3 de ellos la úlcera estaba ubicada sobre un injerto cutáneo practicado con anterioridad. La media de las edades de los pacientes fue 69 años (SD=12), pero si hacemos una separación por sexos observamos una media de edad entre las mujeres de 74 años (SD=10) fren-

te a 58 años (SD=10) de los hombres. Al inicio del tratamiento en el 47% de los pacientes el cultivo del exudado de las lesiones fue positivo (estafilococo aureus n=10, pseudomona aeruginosa n=4, estafilococo+pseudomona n=2). La infección estafilocócica fue tratada con antibioticoterapia oral y la infección

por pseudomona de forma tópica con ácido acético al 2,8% (4).

Todos los pacientes recibieron tratamiento tópico con Ozono/Oxígeno a diferentes concentraciones según el estadio en que se encontraba la lesión. Para poder llevar a cabo el tratamiento se precisa un generador de Ozono que produzca este gas a

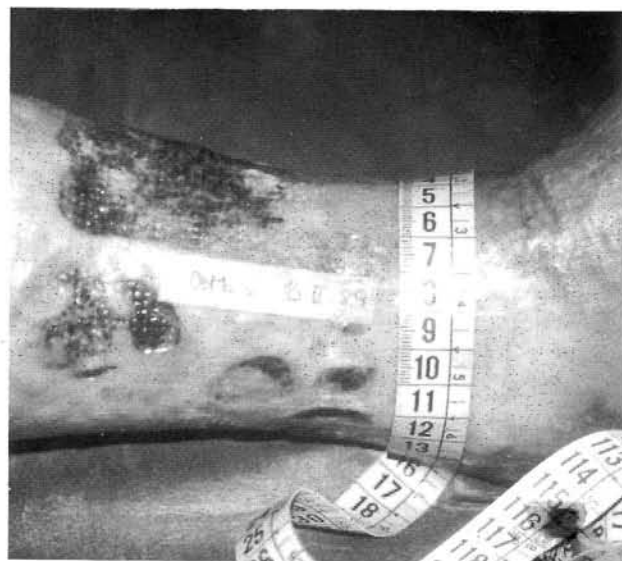


Fig. 3 - Aspecto de las lesiones tras 18 sesiones de ozonoterapia tópica.

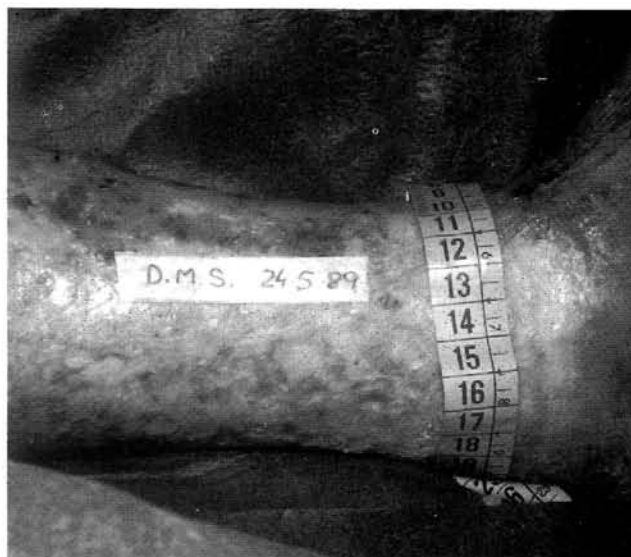

Fig. 4 - La misma paciente durante una visita de control realizada dos meses después de la cicatrización completa de la ulceración. Se practicaron un total de 27 sesiones de ozonoterapia tópica.

concentraciones determinadas a partir de una fuente de Oxígeno puro y un sistema cerrado que permita el contacto de la extremidad afecta con el gas. Esto último se consigue mediante la introducción de la pierna del enfermo en una bolsa de Teflón que cerramos en su extremo proximal con la ayuda de una cinta de Velcro. A continuación aspiramos el aire retenido en el interior de la misma, insuflando seguidamente el O_3 a la concentración deseada. En algunas lesiones hemos preferido sustituir la bolsa de Teflón por una campana o un cilindro de vacío que nos permiten ejercer durante el tratamiento una ligera presión negativa que incrementa la microcirculación sanguínea a este nivel, estimulando con ello la formación de tejido de granulación (5). Este último hecho es especialmente interesante en úlceras de bordes mal definidos y con abundante tejido necrótico. Siempre hemos iniciado el tratamiento con concentraciones elevadas de gas ($75 \mu\text{g/ml}$), disminuyendo paulatinamente la concentración del mismo a medida que aparecía tejido de granulación primero y de epitelización después. El tiempo de exposición al gas fue de 20 minutos por sesión, practicándose dos sesiones por semana. Tras cada sesión fue practicada siempre una cura con pomada cicatrizante, gasa estéril y venda elástica, siempre y cuando el paciente no presentara concomitantemente una arteriopatía periférica. Ningún paciente hizo reposo en cama durante el tratamiento.

Resultado

En todos los pacientes, excepto uno (paciente de 70 años con úlceras en ambas extremidades inferiores de más de 2 años de evolución y de diámetro superior a los 14 cm), se consiguió una curación «ad integrum» de la lesión. La mayoría de los pacientes mostraron una buena «compliance» al tratamiento. El número



Fig. 5 - Cilindro de vacío para el tratamiento tópico con Ozono de úlceras de las piernas.

mero de sesiones necesario hasta la total curación de las lesiones estuvo en relación al tamaño, tiempo de evolución del ulcus y estado general del paciente, situándose la media en 14 sesiones. El paciente con un número inferior de sesiones efectuó 3 y el que precisó más 27.

Discusión

Las úlceras por estasis venoso suelen aparecer en la región supramaleolar interna a menudo sobre un área de celulitis indurada o dermatitis, y pueden hacerlo espontáneamente o tras pequeños traumatismos. La conducta terapéutica tradicional consiste en reposo en cama, elevación de las piernas, compresas salinas o empapadas en agua de Burow diluida y medias elásticas. El tratamiento médico con Ozono en forma tópica constituye hoy por hoy una alternativa válida como forma de terapia de las úlceras de etiología venosa. El mecanismo de acción de la ozonoterapia a nivel tópico se basa por un lado en su importante poder bactericida y por otro en el favorecimiento de la formación de tejido de granulación (6) conseguida a

partir del efecto hiperemiante del gas «per se», siendo éste además potenciado por la estimulación de la microcirculación a nivel lesional, producida en el caso de terapias efectuadas a presión subatmosférica.

La rápida curación de las lesiones y la práctica del tratamiento de forma ambulatoria convierten a la ozonoterapia en el tratamiento de elección para todos aquellos pacientes en edad laboral. Asimismo, la inexistencia de alergias al Ozono (sólo un porcentaje mínimo de pacientes presentaron un ligero eccema cutáneo que desapareció con la disminución de la concentración del gas) y el hecho de que el tratamiento es totalmente indoloro aumenta de forma importante la aceptación del mismo por parte del paciente. Estos pacientes suelen ser en su mayoría ancianos y muchos de ellos presentan este tipo de patología de forma crónica. Un porcentaje elevado de úlceras son dolorosas y si a esto añadimos la gran facilidad a la infección que presentan y la posibilidad de provocar lesiones óseas y musculares subyacentes, vemos la importancia real de su tratamiento.

En resumen, la terapia actual en el tratamiento de las úlceras de etiología venosa debe ir encaminada en primer lugar a la prevención de su aparición. Si las medidas profilácticas, conservadoras y/o intervencionistas fallan es entonces cuando debemos plantearnos las diferentes formas terapéuticas encaminadas a su curación. La solución quirúrgica mediante injertos cutáneos, aparte de ser muy traumática para el paciente, suele dejarse para aquellos casos de úlceras muy extensas, siendo imprescindible para el buen re-

sultado de la intervención un desbridamiento importante de la lesión y la eliminación del estasis venoso. Por tanto, después de la realización de este estudio nos parece importante señalar la eficacia de la ozonoterapia como alternativa válida en el tratamiento médico actual de las úlceras flebostáticas.

BIBLIOGRAFIA

1. MATTASSI, R.: «Ozonoterapia». Organizzazione Editoriale Medico Farmaceutica. Milan. 1985.
 2. RILLING, S., VIEBAHN, R.: «The use of ozone in Medicine». Haug Publishers. Heidelberg 1987.
 3. VIEBAHN, R., WASHÜTTL, J.: Biochemische Aspekte der Ozon-Sauerstofftherapie. «Ars Medici», N.º 5, 1986.
 4. CALLOWAY, J. L.: Chronic leg ulcers. «JAMA» 186: 1080, 1963.
 5. WERKMEISTER, H.: Ozon-Sauerstoff-Unterdruckbehandlung bei therapieresistenten Ulcerationen. «OzoNachrichten», 3/4. 1985.
 6. GEHSE, M., GLOOR, M., GLUTSCH, J.: Über die Behandlung von Ulcera mit Ozon. «OzoNachrichten» 7, 1988.
-